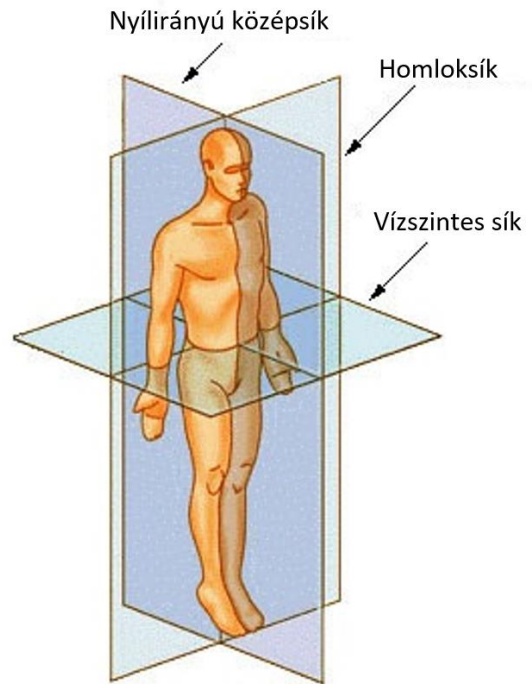


Anatómiai síkok

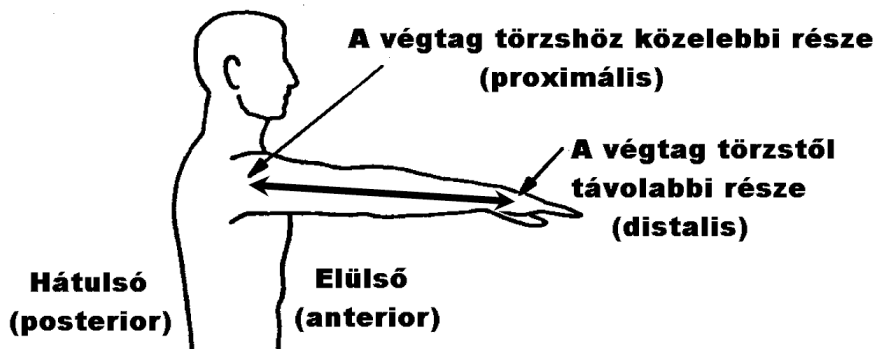
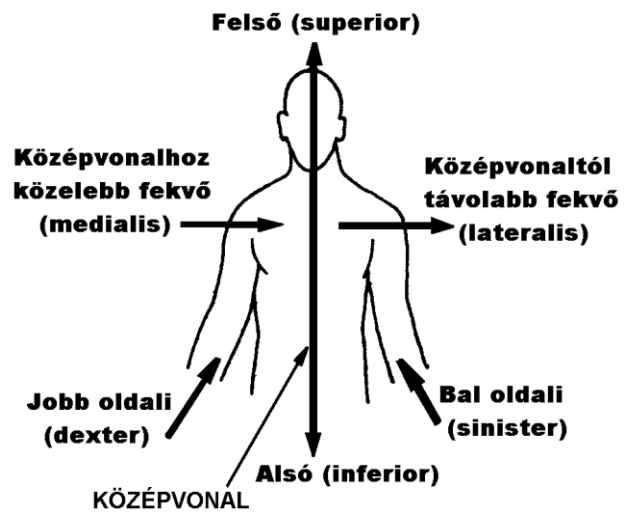
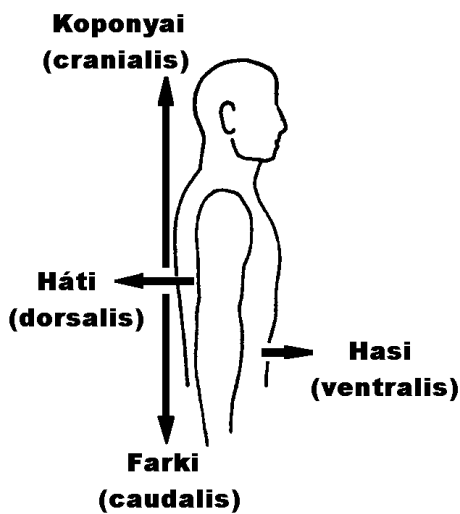
Nyílrányú középsík (mediánsagittális sík) az emberi testet megközelítőleg szimmetrikus bal és jobb félre osztja.
(Léteznek ezzel párhuzamos **nyílrányú síkok** is.)

Homloksík (frontális sík), a nyílrányú síkra merőleges.

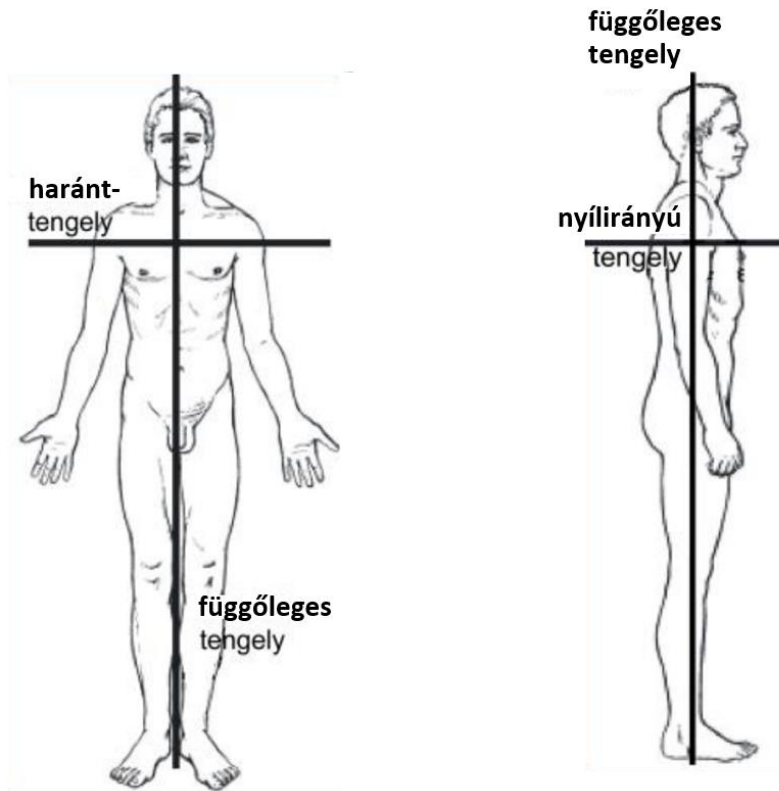
Vízszintes sík (horizontális sík) merőleges az előbbi két síkra.



Anatómiai irányok



Anatómiai tengelyek



A szervek elhelyezése anatómiai irányok és síkok alapján (példák a fentiek megértéséhez): az orrüreget a medianoszagittális síkban álló orrsövény választja ketté (orrsövényferdülés esetén ez a válaszfal kiáll a középsíkból). Frontális síkban álló lapos csontok a homlokcsont, a lapockacsont és a mellkas szegycsontja. Az alkarhoz képest a felkar **proximálisan van**, a váll még proximálisabban, az ujjak azonban disztálisabban. Az alsó végtagon a legdisztálisabb képletek a lábujjak, a térd a lábujjaktól proximálisabban helyezkedik el, de a csípőhöz viszonyítva disztálisan. A vállak a szegycsonttól *laterális irányban (laterálisan)* találhatóak. A mellbimbó a válltól *mediálisan* található, a középvonalban található szegycsonttól pedig *laterálisan* helyezkedik el. A tüdőhöz képest a gyomor *inferior (alsó, kaudális) irányban* található, míg a légcső *superior / kraniális* helyzetű.