

## Kiegészítés a kültakaró témaköréhez

**Anyajegy** Változatos alakú és felszínű, a *környezetétől élesen eltérő* színű vagy felszínű bőrelváltozás. Lehet veleszületett vagy bármely életkorban kialakuló. **Maradandó** bőrelváltozás.

Tilos égetni, kaparni, vagy más módon irritálni. Semmilyen káros következménye nincs a békés anyajegy szakorvos által (akár esztétikai okból történő) eltávolításának.

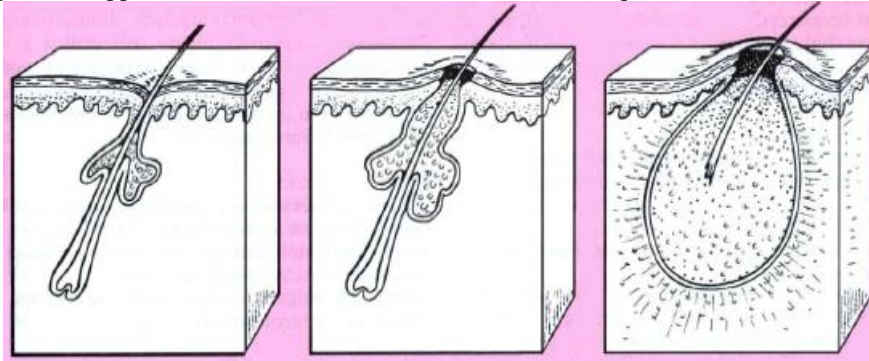
A festékes anyajegy rosszindulatú daganattá válhat. Az ismétlődő dörzsölésnek kitett helyekről kell orvosnak eltávolítania. Ha az anyajegy gyorsan változik: növekszik, megváltoztatja a formáját, kiemelkedőbbé válik, viszketni kezd illetve ha nedvezik azonnal orvoshoz kell fordulni, aki dönt az eltávolításáról.

**Szemölcs** A leggyakoribb vírusos bőrbetegség. Száraz szarutúltengés, felszíne érdes. Legtöbbször kézujjakon, kézháton, tenyéren, esetleg talpon jelentkezik. Gyakran magától elmúlik. Nem szabad megvárni, amíg elterjed, mert másokat is megfertőzhet. Eltávolítása: patikában kapható szemölcstörő szerrel, vagy orvos lekaparja, lézerrel leégeti.

(A szemölcstörő un. humán papillomavírus okozza. Hagyományosan növényi nedvvel kezelik – pl. kutyatej tejnedve. Nem ritkák a nemi szervek területén elhelyezkedő szemölcsök sem, melyek nemi betegségnek számítanak. Tanácsos orvoshoz fordulni: ha kezelés ellenére nem múlik el, ha nagyon sok szemölcsünk van, ha a szemölcsök az arcon, a nemi szerveken vagy a végbélnyílás tájékán jelennek meg.)

**Mitesszer** A szőrtüsző nyílásainak eltömődése. Szürkésbarna pontocskák. A bőrt gőzöléssel felpuhítják és egyenként kinyomkodják a mitesszereket.

(Megelőzése gyakori szappanos mosakodással, arcszeszes letörléssel, napozással, kvarcolással lehetséges.)



szőrtüsző faggyúmirigyvel

mitesszer

pattanás

**Pattanás** Túltermelődő faggyú, elzáródott pórusok (mitesszer) miatti gyulladásos jelenség. Ha a sok faggyú nem jut ki a bőr felszínére (pl. mitesszer miatt), ebben baktériumok szaporodhatnak el, ami gyulladást okoz. Kozmetikus vagy orvos kezelje a pattanásokat, mert szakszerűtlen beavatkozás csak ront a helyzeten, esetleg maradandó hegek alakulhatnak ki, s el is fertőződhet az adott terület! Napfény hatására csökkenek a pattanások.

(Serdülő korban a megnövekedett férfihormon [androgén] termelés miatt fokozódik a faggyúmirigyek működése. Androgén hormonok a lányoknál is termelődnek a mellékvesében. Súlyosabb esetben antibiotikumot is használnak a gyógyítására.)

**Vízhólyag** Erősebb mechanikai igénybevételre a hám és az irha elválhat egymástól, a résbe szöveti nedv (nyirok) szívárog. Érdemes sebfertőtlenítővel megtörölgetni a vízhólyagot, majd steril tűvel kiszúrni, végül bekötni.

(Vízhólyag elsősorban a láb, illetve a talp bőrén szokott kialakulni kényelmetlen, új cipő viselésékor, vagy hosszú túrák során. Tenyéren is létrejöhet például ásás vagy egyéb kerti munka, esetleg evezés után.)

**Vérhólyag** esetén az elszakadó hajszálerekből vér is kerül a szövetnedv közé. A sérülés begyógyulásáig védő szerepe van. (Leggyakrabban szerszámok miatti bőrbecsípődéskor alakul ki.)